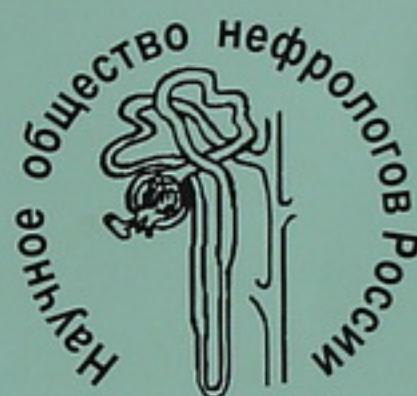

Российское диализное общество
Научное общество нефрологов России
Творческое объединение детских нефрологов

ISSN 1680-4422

Нефрология и диализ

Т.10 №3-4 • 2008



Российское диализное общество
Научное общество нефрологов России
Творческое объединение детских нефрологов

Нефрология и диализ

Т. 10 № 3–4 • 2008

Генеральные спонсоры журнала:

Baxter



HOSPAL
Dedicated to quality patient care

 **GAMBRO®**



Fresenius Medical Care

Главный редактор
профессор
Томилина
Наталья Аркадьевна

Заместители
главного редактора

профессор

Ермоленко

Валентин Михайлович

кандидат медицинских наук

Захарова

Елена Викторовна

Редколлегия

Айзман Р.И.

Бобкова И.Н.

Волгина Г.В.

Зверев Д.В.

Земченков А.Ю.

Игнатова М.С.

Сергеева Т.В.

Хасабов Н.Н.

Шило В.Ю.

Шилов Е.М.

Редакционный совет

Мухин Н.А.

(Москва)

Козловская Л.В.

(Москва)

Багров Я.Ю.

(Санкт-Петербург)

Смирнов А.В.

(Санкт-Петербург)

Цыгин А.Н.

(Москва)

Гендлин Г.Е.

(Москва)

Гуревич К.Я.

(Санкт-Петербург)

Секретарь редакции

Поляк Е.М.

Выпускающий редактор

Островская И.В.

ОБЗОРЫ И ЛЕКЦИИ

- 182 Уремический синдром и уремиические токсины
(Обзор литературы)
В.М. Ермоленко, Н.А. Михайлова, С. Батэрдэнэ
- 192 Мирцера – новая эра в лечении ЭПО-дефицитной анемии
(Обзор литературы)
В.Ю. Шило
- 199 Нутритивный статус у больных с хронической почечной
недостаточностью
(Обзор литературы)
Е.В. Шутов

ОРИГИНАЛЬНЫЕ СТАТЬИ

- 208 Оценка выраженности «кардиальных» жалоб у больных
с тХПН, получающих заместительную почечную терапию
программным гемодиализом
Г.Е. Гендлин, В.Ю. Шило, М.В. Зайвая, Г.И. Сторожаков,
А.В. Мелехов, О.А. Эттингер, Е.П. Гусева
- 214 Прогностическое значение снижения функции почек
у больных с хронической сердечной недостаточностью
В.А. Серов, А.М. Шутов, В.Н. Сучков, Е.Р. Макеева,
С.В. Хитева, Д.В. Серова
- 219 Ультразвуковая доплерография почечных сосудов
в диагностике поражения почек при тромботических
микроангиопатиях
Т.В. Кирсанова, Н.Л. Козловская, В.В. Кушнир, Е.А. Шахнова,
Е.Н. Платова, В.Н. Садовников, Л.Е. Беляева
- 226 Применение заместительной почечной терапии
в комплексном лечении тяжелого острого панкреатита
О.Л. Подкорытова, Н.А. Томилина, Б.Т. Бикбов,
В.И. Вторенко, В.Г. Ширинский, В.В. Локтев,
Н.Д. Федорова, И.С. Чура, С.Е. Родников
- 234 Лучевая терапия как причина нарушения функции почек
и артериальной гипертензии при опухолях уrogenитальной
локализации
Н.А. Метелева, Н.Л. Козловская, В.Н. Спесивцев,
Е.К. Глазкова
- 239 Результаты трансплантаций почек, полученных
от маргинальных доноров
И.В. Нестеренко, П.Я. Филиппцев, А.В. Ватазин, А.Г. Янковой
- 243 Острое почечное повреждение у больных с синдромом
позиционного сдавления мягких тканей
И.В. Александрова, Л.В. Марченкова, С.И. Рей, М.А. Годков,
М.Е. Ильинский, Е.А. Гурок, Н.Е. Кудряшова

- 248 Системная воспалительная реакция у больных с терминальной хронической почечной недостаточностью
Е.Ю. Гусев, Л.В. Соломатина, Ю.А. Журавлева, Т.Э. Зубова

ШКОЛА НЕФРОЛОГА

- 254 Генетическая гипергомоцистеинемия как причина артериальных и венозных тромбозов у больного хроническим гломерулонефритом
Е.И. Баранникова, Н.Л. Козловская, О.Н. Понкина, Н.А. Семенченко

- 259 Об относительной безопасности препаратов железа для парентерального введения
Гленн М. Чертов, Филлип Д. Мэсон, Одд Вааге-Нильсен, Ярл Ахльмен

НАБЛЮДЕНИЯ ИЗ ПРАКТИКИ

- 265 Диагноз инфантильной формы цистиноза: приговор или руководство к действию?
(Обзор литературы и собственное наблюдение)
М.Ю. Каган, Е.Н. Левченко, А.Н. Цыгин

НЕКРОЛОГ

- 272 Марина Сергеевна Команденко

ИНФОРМАЦИЯ

- 275 Страница РДО

- 277 Страница Творческого объединения детских нефрологов

- 279 Информация для авторов

ISSN 1680-4422

Рецензируемый научный журнал; включен в перечень научных и научно-технических периодических изданий РФ, рекомендуемых для публикации результатов диссертационных исследований (редакция – июль 2007 г.).

Телефон редакции:
(499) 196-10-11

Почтовый адрес:
123182, г. Москва,
ул. Пехотная,
д. 3, корпус 3, этаж 1,
редакция журнала

E-mail: nephro-dial@yandex.ru

Журнал зарегистрирован
в Комитете РФ по печати
№ 015855 от 22.04.99 г.

Тираж 1800 экз.

Оригинал-макет
ООО «Издательство «Триада»
(г. Тверь,
т/ф 8 (4822) 42-90-22, 35-41-30,
e-mail: triada@stels.tver.ru
<http://www.triada.tver.ru>)

Подписано в печать 26.12.08

Отпечатано
в филиале ОАО «ТОТ»
Ржевская типография.
Зак. №
г. Ржев, ул. Урицкого, 91

Editor
Prof. N.A. Tomilina

- REVIEWS AND LECTURES
- 182 Uremic syndrome and uremic toxins
Review
V.M. Ermolenko, N.A. Mikhailova, S. Baterdene
- 192 Mircera – new era in the management of EPO-deficiency anemia
Review
V.Yu. Shilo
- 199 Nutritional status in patients with chronic renal failure
Review
E.V. Shutov
- ORIGINAL ARTICLES
- 208 The assessment of cardiac complaints' severity in patients with end-stage renal disease on maintenance hemodialysis
G.E. Gendlin, V.Y. Shilo, M.V. Zayvaya, G.I. Storozhakov, A.V. Melekhov, O.A. Ettinger, E.P. Guseva
- 214 Decrease of kidney function and prognosis in patients with chronic heart failure
V.A. Serov, A.M. Shutov, V.N. Suchkov, E.R. Makeeva, S.V. Hiteva, D.V. Serova
- 219 Intrarenal arterial Doppler sonography in the detection of renal thrombotic microangiopathy
T.V. Kirsanova, N.L. Kozlovskaya, V.V. Kushnir, E.A. Shachnova, E.N. Platova, V.N. Sadovnikov, L.E. Belyaeva
- 226 The use of renal replacement therapy in complex treatment of acute pancreatitis
O.L. Podkorytova, N.A. Tomilina, B.T. Bikbov, V.I. Vtorenko, V.G. Shirinsky, V.V. Loktev, N.D. Fedorova, I.S. Chura, S.E. Rodnikov
- 234 Radiation therapy as a cause of renal functions' impairment and arterial hypertension in patients with urogenital malignancies
N.A. Meteleva, N.L. Kozlovskaya, V.N. Spesivtsev, E.K. Glazkova
- 239 Kidney transplantation from marginal donors: results and allocation strategies
I.V. Nesterenko, P.Y. Filipcev, A.V. Vatazin, A.G. Jankovoj
- 243 Acute renal failure in rhabdomyolysis patients
I.V. Aleksandrova, L.V. Marchenkova, S.I. Rei, M.A. Godkov, M.E. Ilyinskiy, E.A. Gurok, N.E. Kudriashova

- 248 Systemic inflammatory reaction in ESRD patients
E.Yu. Gusev, L.V. Solomatina, Yu.A. Zhuravlyova, T.E. Zubova
- EDUCATIONAL MATERIALS
- 254 Genetic hyperhomocysteinemia as a cause of arterial and
venous thrombosis in a patient with chronic glomerulonephritis
E.I. Barannikova, N.L. Kozlovskaya, O.N. Ponkina,
N.A. Semenchenko
- 259 On the relative safety of parenteral iron formulations
Glenn M. Chertow, Phillip D. Mason, Odd Vaage-Nilsen,
Jarl Ahlmén
- CASE REPORTS
- 265 Diagnosis of infantile cystinosis: a sentence or a guide
for action?
Review and a case report
M.Iu. Kagan, E.N. Levtchenko, A.N. Tsygin
- 272 In Memory of M.S. Komandenko
- 273 ANNOUNCEMENTS
- 275 Russian Dialysis Society page
- 277 Russian Society of Pediatric Nephrology page
- 279 Author's guide

Диагноз инфантильной формы цистиноза: приговор или руководство к действию?

(Обзор литературы и собственное наблюдение)

М.Ю. Каган¹, Е.Н. Левченко², А.Н. Цыгин³

¹ **ГУЗ «Областная детская клиническая больница», г. Оренбург;**

² **Department of Pediatric Nephrology, Gasthuisberg University Hospital, Leuven, Belgium;**

³ **ГУ «Научный центр здоровья детей РАМН», г. Москва**

Diagnosis of infantile cystinosis: a sentence or a guide for action?

Review and a case report

M.Iu. Kagan, E.N. Levchenko, A.N. Tsygin

Ключевые слова: нефропатический цистиноз, синдром Фанкони, цистеамин.

Цистиноз – редкое аутосомно-рецессивное заболевание, причиной которого является мутация в гене *CTNS*, кодирующем лизосомальный переносчик цистина. При этом заболевании в различных органах и тканях происходит внутрилизосомальное накопление цистина и отложение его кристаллов. Описаны три клинические формы болезни, различающиеся по тяжести и времени начала клинической манифестации. Наиболее тяжелая классическая инфантильная нефропатическая форма цистиноза (ОМIM # 219800) была впервые описана в начале двадцатого века Aberhalden как заболевание, неизбежно приводящее к терминальной уремии в детском возрасте [15, 35]. Позднее были опубликованы наблюдения и за более легкими случаями болезни. Ювенильная или промежуточная форма (ОМIM # 219900) также сопровождается поражением почек, но с манифестацией в подростковом возрасте. Взрослая, или «доброкачественная», форма цистиноза (ОМIM # 219750) проявляется поражением глаз с развитием фотофобии без признаков вовлечения других органов. При этом варианте болезни кристаллы цистина откладываются только в роговице и костном мозге [1]. В США цистиноз встречается с частотой 1:200 000; в Европе 1:179 000; ювенильная и взрослая формы отмечаются менее чем в 5% случаев.

Этот обзор будет посвящен наиболее частой и клинически наиболее значимой инфантильной нефропатической форме заболевания. Клинические проявления при этой форме цистиноза также имеют определенный диапазон тяжести, но в среднем при отсутствии специфической терапии терминальная уремия развивается к 10-летнему возрасту [5]. В конце 60-х гг. в связи с развитием трансплантации почки продол-

жительность жизни пациентов значительно увеличилась. Однако и после трансплантации почки продолжается отложение кристаллов цистина в экстраренальных органах, включая мышцы, головной мозг, костный мозг, печень, селезенку, лимфатические узлы, роговицу, конъюнктиву, щитовидную железу, поджелудочную железу, яички и кишечник [11]. В связи с этим после трансплантации заболевание изменяет свою суть, превращаясь из тяжелой болезни почек в мультисистемную патологию со значительным вовлечением экстраренальных органов [15, 38]. За последние двадцать лет был достигнут большой прогресс в лечении цистиноза. Наряду с прежней, в основном симптоматической терапией было разработано специфическое лечение, направленное на коррекцию основного патогенетического механизма. Было обнаружено, что длительная и упорная терапия цистеамином, донатором сульфгидрильных групп, вызывает деплецию цистина и значительно отодвигает почечную недостаточность, улучшает показатели роста ребенка и предотвращает серьезные поздние экстраренальные осложнения [9, 12, 16, 19, 21, 29, 37, 40, 43]. Применение терапии цистеамином и почечной трансплантации трансформировало летальное заболевание в хроническое страдание, которое длительно поддается контролю [22].

Ген цистиноза, *CTNS*, располагается на хромосоме 17p13 [30]. *CTNS* состоит из 12 экзонов и кодирует синтез цистинозина – интегрального белка лизосомальной мембраны, представленного 367 аминокислотами. Функцией цистинозина является перенос цистина из лизосомы в цитоплазму [18, 42]. В Северной Америке и в Европе почти 75% всех исследованных аллелей име-

ют делецию 57-kb и это самая частая мутация *CTNS* [36]. Было описано около 60 других мутаций [17, 20, 31, 36]. Пациенты с классическим инфантильным цистинозом имеют делеции или другие мутации, приводящие к полному отсутствию цистинозина, в то время как более легкие случаи (ювенильная и взрослая формы) обычно компаунд гетерозиготны и имеют наряду с тяжелой мутацией (например, нонсенс) и более легкую мутацию (например, миссенс) [41]. У бессимптомных гетерозиготных носителей отмечается двукратное снижение активности цистинозина [10]. При этом уровень внутриклеточного цистина остается лишь слегка повышенным [35]. В целом тяжесть клинических проявлений болезни, как правило, имеет прямую корреляцию с концентрацией внутрилизосомального цистина и обратную корреляцию с резидуальной функцией цистинозина [2, 14]. Тем не менее нельзя исключить возможное модифицирующее влияние на фенотип других генов и экологических воздействий.

Самым ярким проявлением нарушения лизосомального транспорта цистина является образование кристаллов вследствие плохой растворимости цистина в воде. Кристаллы обычно имеют форму шестиугольника или прямоугольника, но могут быть игольчатыми и обладают свойством двойного преломления в поляризованном свете. Интересно, что тяжесть повреждения тканей не вполне коррелирует с распространенностью отложения кристаллов. Например, в печени и тонком кишечнике отмечается значительное интрацеллюлярное отложение кристаллов цистина, но это редко клинически проявляется. Этот факт, по всей вероятности, объясняется значительным функциональным резервом некоторых органов или более коротким клеточным циклом и быстрой сменой клеточной популяции. В некоторых клетках, например фибробластах, кристаллы никогда не образуются, несмотря на высокое содержание внутриклеточного цистина [35].

Симптомы цистиноза развиваются постепенно. Как правило, в первые 3–6 месяцев жизни клинические проявления болезни отсутствуют. К 6–12 месяцам появляются такие неспецифические симптомы, как анорексия, рвота, полиурия и запоры. Возможно развитие эпизодов лихорадки с признаками дегидратации. Становится заметным уменьшение ежемесячных прибавок в весе.

Поражение почек обычно манифестирует клиникой синдрома Фанкони к возрасту 1 года. В дальнейшем отмечается прогрессирующая потеря гломерулярной функции и развитие хронической почечной недостаточности в 7–12 лет [8, 32]. В настоящее время цистиноз считается самой частой причиной врожденного синдрома Фанкони в детском возрасте. У пациентов отмечается потеря жидкости и электролитов, аминоацидурия, нормогликемическая глюкозурия, фосфатурия, гиперкальциурия и гиперхлоремический ацидоз. Диурез может быть столь значительным, что у некоторых больных на начальном этапе предполагается наличие несахарного диабета [35]. У некоторых детей значительная экскреция кальция и фосфатов приводит к медуллярному нефрокальцинозу [39]. У многих, хотя и не у всех, пациентов развивается гипофосфатемический рахит с высокой экскреци-

ей фосфатов, нормальным уровнем витамина D, повышением активности щелочной фосфатазы и такими клиническими проявлениями, как остеомалиция, деформации костей и задержка формирования моторных навыков [8, 15]. При развитии гиперкальциурической гипокальциемии возможно возникновение тетании. Гипокалиемия, в ряде случаев ниже 2,0 мэкв/л, может приводить к нарушениям сердечной проводимости. Карнитин также теряется при синдроме Фанкони [4], что может быть причиной мышечной слабости [34]. Кроме того, при синдроме Фанкони возникает тубулярная протеинурия с потерей таких белков, как альбумин, β_2 -микроглобулин, лизоцим, белок-переносчик ретинола, белок-переносчик витамина D и многих других. У отдельных преддиализных пациентов развивается протеинурия нефротического уровня [24, 33]. В Северной Америке и Европе цистиноз составляет приблизительно 5% случаев хронической почечной недостаточности у детей [32]. По данным The European Dialysis and Transplant Association Registry, средний возраст детей с цистинозом, нуждающихся в заместительной терапии, составляет 9,5 лет с колебаниями от 1 до 20 лет [28]. Скорость развития терминальной уремии варьирует среди больных цистинозом; у некоторых пациентов достигается плато, в то время как у других почечная функция очень быстро снижается [13, 15]. Гистопатологически при цистинозе развивается атрофия клеток проксимальных канальцев с их деформацией по типу «лебединой шеи» [27]. Очень характерно повреждение подоцитов, которые приобретают вид многоядерных гигантских клеток. В подоцитах и интерстициальных клетках отмечается отложение кристаллов цистина [23].

У детей с цистинозом отмечается выраженная задержка роста вследствие ацидоза, метаболической болезни кости, гипофосфатемического рахита и гипотиреоза [3, 6]. При естественном течении нелеченного цистиноза у многих пациентов к возрасту 1 года рост не превышает 3-го перцентилля, причем отставание в росте более значительное, чем у детей с хронической почечной недостаточностью, вызванной другими причинами [47]. Лечение гормоном роста существенно увеличивает линейный рост и значительно улучшает ростовые показатели в препубертатном возрасте [46]. Гипотиреоз часто развивается при цистинозе и является одной из причин задержки роста. Гистологически в щитовидной железе выявляются очаги деструкции и инфильтрация эпителия кристаллами цистина [26].

Ранними и патогномичными проявлениями болезни являются отложения кристаллов в роговице и конъюнктиве [1]. Корнеальные кристаллы почти всегда имеются к возрасту 16 месяцев и выявляются при осмотре с помощью щелевой лампы в виде игольчатых, опалесцирующих помутнений [5]. В первую очередь в этот процесс вовлекается эпителий роговицы. На второй декаде жизни развивается фотофобия и возможно возникновение тяжелой кератопатии с нарушением зрения. Иногда кристаллы откладываются и в передней камере, радужной оболочке, цилиарном теле, сосудистой оболочке, на глазном дне и в зрительном нерве [43, 44]. В некоторых случаях развитие пигментной ретинопатии предшествует появлению корнеальных кристаллов [45].

Цистиноз поражает многие железы, в связи с чем у пациентов нарушаются потоотделение [11], продукция слезной жидкости, саливация, что делает их склонными к развитию гипертермии, сухости глаз, своте. У больных может отмечаться анемия, обусловленная, прежде всего, уменьшением ренальной продукции эритропоэтина при почечной недостаточности и, в меньшей степени, отложением кристаллов цистина в костном мозге [7]. Ранняя верификация диагноза и своевременное начало специфической терапии цистеамином имеет решающее значение для судьбы детей, страдающих цистинозом [19]. Диагноз цистиноза подтверждается определением высокого уровня цистина в гранулоцитах [35]. Для верификации цистиноза считается достаточным выявление кристаллов в роговице у пациента с синдромом Фанкони, так как подобные кристаллы не обнаруживаются при других причинах этого синдрома у детей, таких, как тирозинемия, галактоземия, гепаторенальный гликогенез, болезнь Дента, синдром Лове и т. д. С другой стороны, отсутствие кристаллической кератопатии не позволяет исключить цистиноз, особенно у младенцев. В прошлом для верификации диагноза применялась диагностическая биопсия различных органов, включая костный мозг, конъюнктиву и почки [35]. Однако в настоящее время общепризнано, что для установления диагноза эти инвазивные процедуры не являются необходимыми. Ранний диагноз может быть установлен и с помощью генетического исследования. При наличии в семье хотя бы одного ребенка с цистинозом при каждой следующей беременности рекомендуется пренатальная диагностика болезни с помощью измерения уровня свободного цистина в культуре амниоцитов или клетках ворсин хориона или с помощью генетического исследования [35].

Лечение цистиноза состоит из симптоматической и специфической терапии. Симптоматическая терапия направлена на коррекцию тубулярных потерь [5].

Вода. Прием воды должен соответствовать диурезу и корректируется при возрастании экстраренальных потерь (жаркая погода, лихорадка и т. д.).

Кислотно-щелочное равновесие. Бикарбонат натрия и калия, которые лучше цитрата переносятся пациентами, должны назначаться в количестве, достаточном для поддержания общего бикарбоната сыворотки на уровне 21–24 ммоль/л. Иногда для этого требуется большое количество буфера – более 10–15 ммоль/кг в сутки.

Натрий. Потери натрия обычно удается компенсировать одновременно с коррекцией кислотно-основного баланса.

Калий. Для поддержания концентрации сывороточного калия выше 3 ммоль/л нередко требуется применение препаратов калия в суточной дозе 4–10 ммоль/кг.

Фосфор. Гипофосфатемия должна лечиться назначением фосфатов калия и натрия в дозе 0,3–1 грамм в день. Целью является достижение концентрации фосфатов сыворотки 1,0–1,2 ммоль/л.

Витамин D. Так как активность тубулярной 1α -гидроксилазы значительно снижается при цистинозе, возникает необходимость в назначении 1α - или 1α -25-(OH) $_2$ D $_3$ (0,10–0,50 мкг в день). Применение этих пре-

паратов контролируется мониторингом уровня кальция сыворотки.

Карнитин. Карнитин в суточной дозе 50 мг/кг в четыре приема назначается для коррекции потерь карнитина.

Электролитные и минеральные добавки должны применяться регулярно, желательно 3–4 раза в день, для того чтобы возмещать перманентные потери [5]. Потери воды, калия и натрия могут быть значительно уменьшены назначением индометацина в суточной дозе 1,5–2 мг/кг в два приема. Этот препарат применяется при недостаточной эффективности симптоматической терапии. При развитии снижения клубочковой фильтрации индометацин должен быть отменен. В эту стадию болезни уменьшаются и тубулярные потери, в связи с чем и добавки электролитов и минералов постепенно отменяются [5].

Цистеамин (HS-CH $_2$ -NH $_2$) – единственное вещество, доказавшее *in vitro* и *in vivo* свою эффективность в качестве супрессора отложения цистина внутри лизосом. Цистеамин проникает в лизосому, где расщепляет цистин на две молекулы цистеина и затем соединяется с одной из них с помощью дисульфидной связи [5, 9, 12]. Образующиеся при этом цистеин-цистеаминовый комплекс и цистеин не нуждаются для выхода из лизосомы в цистинозине. Дисульфидное соединение, являющееся аналогом лизина, переносится через лизиновый порт (рис. 1). В Северной Америке и Европе цистеамин производится в виде битартрата – коммерческое название препарата Цистагон (Cystagon®). Лечение должно начинаться сразу после подтверждения диагноза. Доза постепенно в течение 6–8 недель увеличивается от 0,2 до 1,3 г/м 2 в день [5, 19]. Максимальная доза 1,95 г/м 2 в день [9]. Цистеамин хорошо всасывается, его максимальный эффект развивается через 1–2 часа и длится не более 6 часов [5, 25]. Поэтому суточная доза должна назначаться в четыре приема. Так как ответ на терапию у разных пациентов может различаться, эффективность и достаточность дозы препарата контролируется определением концентрации цистина в гранулоцитах. Целевым значением через 6 часов после приема очередной дозы препарата является концентрация не выше 1 нмоль 1/2 цистина на миллиграмм белка [9]. Своевременная терапия цистеамином доказала свою эффективность в плане замедления снижения почечных функций и улучшения роста у детей с цистинозом в додиализную стадию [19]. Даже при позднем начале терапии возможно улучшение показателей клубочковой фильтрации, однако синдром Фанкони, как правило, не подвергается обратному развитию [28]. Оральная терапия цистеамином не приводит к растворению кристаллов в роговице. Этого эффекта можно достичь применением содержащих цистеамин глазных капель (0,5% р-р – минимум 4 раза в день) [40].

Цистиноз в стадии терминальной уремии не представляет какой-либо специальной проблемы в плане выбора метода ПЗТ. В этих обстоятельствах применяются и гемодиализ, и амбулаторный перитонеальный диализ, но методом выбора, как и при других вариантах конечной стадии болезни почек в детском возрасте, является трансплантация почки [5, 24]. В трансплантате никогда не рецидивирует синдром Фанко-

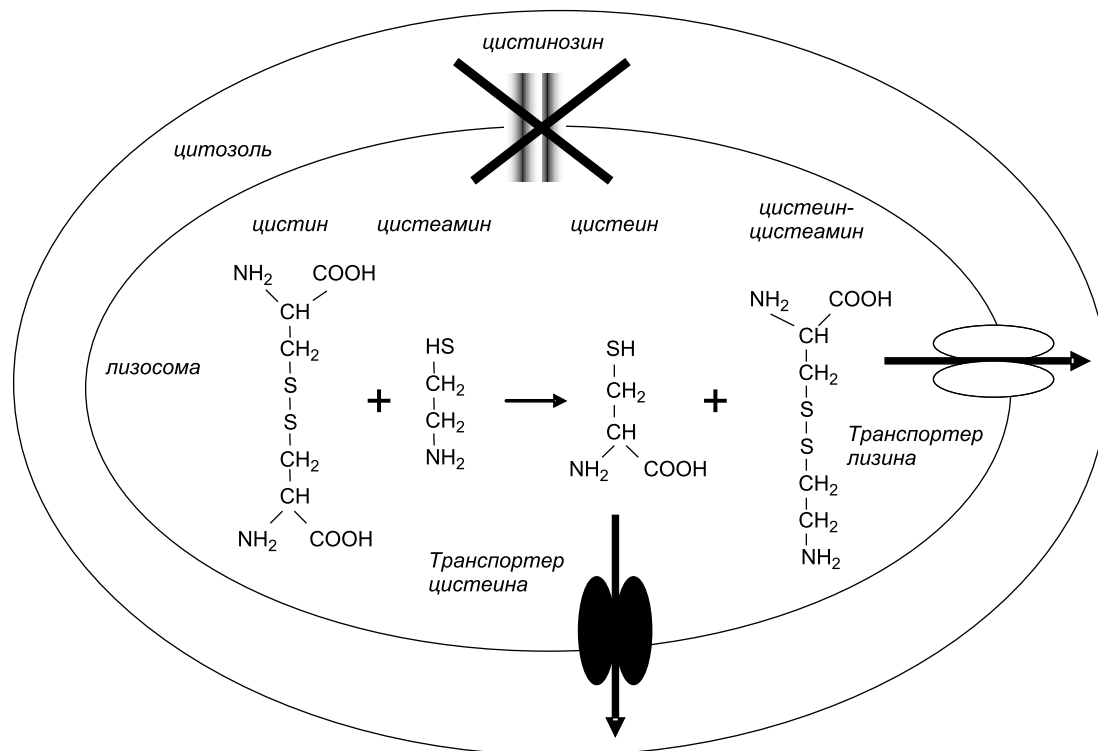


Рис. 1. Механизм действия цистеамина

ни, а выявление кристаллов цистина в почечной ткани объясняется их заносом лейкоцитами и макрофагами реципиента [15]. Родственники пациента, являющиеся гетерозиготными носителями цистиноза, могут быть донорами почки, так как это заболевание у них никогда не развивается.

Использование трансплантации почек при цистинозе и значительное увеличение продолжительности жизни больных сделало актуальным вопрос о диагностике и лечении поздних экстраренальных осложнений этой болезни [5, 11, 21]. Сохраняющееся в посттрансплантационном периоде развитие специфического патологического процесса в различных органах и тканях (исключая почечный трансплантат) делает необходимым продолжение терапии цистеамином. При возникновении сахарного диабета, гипотиреоза, мужского гипогонадизма требуется заместительная терапия соответственно инсулином, L-тироксидом и тестостероном [21]. Некоторые пациенты нуждаются в заместительной терапии ферментами из-за недостаточности экзокринной функции поджелудочной железы [11]. При развитии артериальной гипертензии требуется назначение антигипертензивных препаратов [21]. Применение гормона роста показано у пациентов, не достигших двадцатилетнего возраста. У многих больных необходимо использование ингибиторов протонной помпы для облегчения дискомфорта, связанного как с самим заболеванием, так и с побочными действиями длительной терапии цистеамином.

Клиническое наблюдение 1

Мальчик Е.Д., родившийся в исходе нормально протекавшей беременности и неосложненных родов; первый ребенок в семье здоровых и не состоящих между собой в родстве

родителей. Родился с весом 3270 грамм (25–50-й перцентиль), длина тела при рождении 52 см (75-й перцентиль). До полутора лет развивался нормально и считался здоровым ребенком. В ГУЗ ОДКБ г. Оренбурга поступил в возрасте 1 года 9 месяцев с подозрением на несахарный диабет. Три месяца ранее после лихорадочной реакции на прививку АКДС родители заметили у ребенка выраженную полиурию (диурез за сутки до 3,5 литров) и полидипсию (выпивал за сутки до 270 мл/кг жидкости). При поступлении вес 10 кг (3-й перцентиль), рост 83 см (25-й перцентиль). Результаты обследования были следующие: гемоглобин 129 г/л, эритроциты $4,0 \times 10^{12}/л$, лейкоциты $6,3 \times 10^9/л$, тромбоциты $216 \times 10^9/л$; биохимия крови: натрий 138 ммоль/л, калий 3,4 ммоль/л, мочевины 5,1 ммоль/л, креатинин 65 мкмоль/л, глюкоза 4,9 ммоль/л, кальций 2,16 ммоль/л, фосфор 0,65 ммоль/л, щелочная фосфатаза 585 Ед/л. Суточный диурез – 3–3,5 литра. Удельный вес мочи не выше 1007. Выявлена нормогликемическая глюкозурия с суточным выделением глюкозы – 1–2 грамма. Суточная протеинурия – 150 мг. Полуколичественное исследование мочи определило наличие аминокацидурии ++, фосфатурию ++, кальциурию ++. Отсутствовали клинические признаки рахита. Рентгенография левого лучезапястного сустава обнаружила небольшой остеопороз без признаков активного рахита. Ультразвуковое исследование выявило выраженную гиперэхогенность почечной паренхимы с потерей кортикострулярной дифференцировки при нормальных размерах почек (50-й перцентиль). Осмотр окулиста с помощью щелевой лампы обнаружил отложение игольчатых кристаллов в эпителии роговицы.

Было проведено генетическое исследование. Геномная ДНК была экстрагирована из пятен крови, высушенных на фильтровальной бумаге, используя набор реагентов QIAamp DNA Micro Kit (Qiagen, Hilden, Germany). Все кодирующие экзоны *CTNS* гена, включая области экзон-интронных соединений, были исследованы с помощью прямого секвенирования. Было выявлено, что ребенок имеет две гетерозиготные мутации *CTNS*-

DNA# 30259
Nephropathic cystinosis
CTNS gene analysis

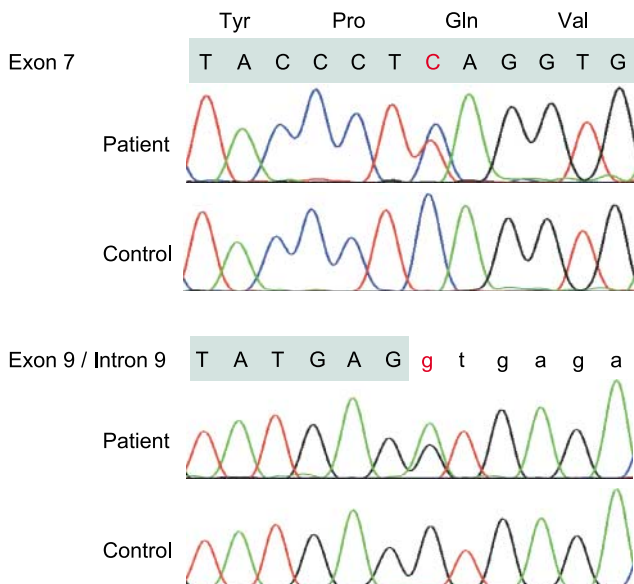


Рис. 2. Генетический анализ локуса CTNS, демонстрирующий гетерозиготные мутации в образце пациента Е.Д. в сравнении с контролем. Электрофореграмма любезно выполнена генетиком М. Ценкером из Института Генетики Человека, Эрланген, Германия

локуса. Одна мутация – сплайсинговая в области экзон-интронной границы 9-й экзон/9-й интрон – с.681+1G→A heterozygous (IVS9+1G→A), имеющаяся в базе мутаций человека и описанная в 1999 г. M. Attard et al. [2]. Другая мутация – неизвестная ранее нонсенс-мутация в 7-м экзоне с.433 C→T heterozygous; p.Q145X (рис. 2).

Клиническое наблюдение 2

Девочка Р.Х. (2 года 10 мес.). Родилась с массой 2,8 кг, ростом 49 см от нормальной беременности и родов, от здоровых родителей, не состоящих в родстве. До года развивалась нормально. С возраста 1 года 3 месяцев отмечена нарастающая полиурия, субфебрилитет, рвота по утрам. Через 4 месяца narosла мышечная слабость, перестала самостоятельно ходить, появились рахитические деформации конечностей. По месту жительства применялся витамин D в малых дозах, наблюдалась выраженная гипокалиемия до 2,3 ммоль/л, в связи с чем подозревался синдром Бартера и проводилось лечение индометацином и хлоридом калия с некоторым уменьшением симптомов. В Научном центре здоровья детей РАМН наблюдается с двухлетнего возраста. На фоне полиурии до 3,5 л в день, внешних симптомов рахита (см. рис. 3) отмечено выраженное отставание в физическом развитии (рост 80 см, масса тела 10 кг, оба показателя на уровне 3-го перцентиля) при сохранном интеллектуальном развитии. Периодически одышка, АД 80/40 мм рт. ст. Обращала на себя внимание выраженная нормохромная нормоцитарная анемия – Hb 70 г/л, метаболический ацидоз – pH 7,26, стандартные бикарбонаты 13,1 ммоль/л, калий 3,02 ммоль/л, натрий 137 ммоль/л, хлорид 101 ммоль/л, кальций 2,2 ммоль/л, фосфат 0,87 ммоль/л, креатинин 69 мкмоль/л, глюкоза 4,7 ммоль/л, остальные показатели

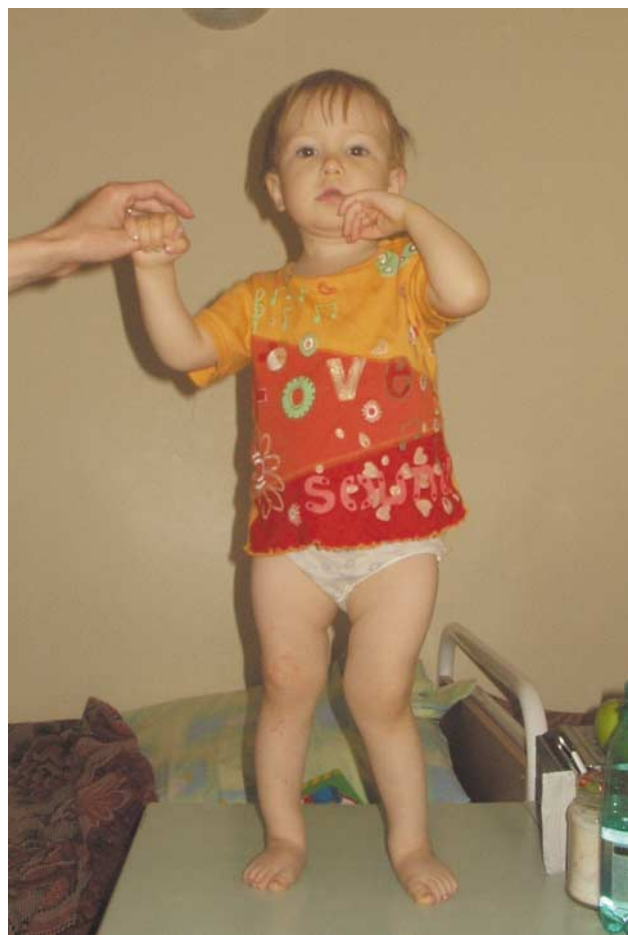

Рис. 3. Рахитические деформации голени у ребенка с цистинозом

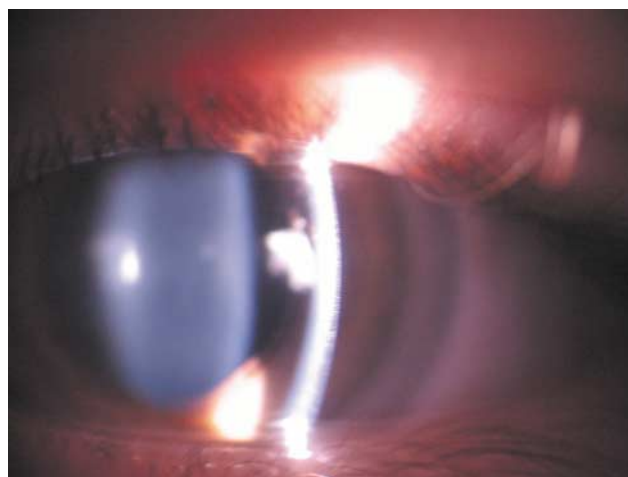


Рис. 4. Отложения игольчатых кристаллов в роговице ребенка с цистинозом

крови без особенностей. В анализах – протеинурия до 0,5 г/л, постоянная глюкозурия до 5,6 ммоль/л, фосфатурия, кальциурия до 2,2 мг/мг креатинина. При УЗИ – гиперэхогенность медуллярного слоя почек.

При осмотре офтальмолога обнаружена кератопатия с кристаллоподобными отложениями в роговице (рис. 4). Таким образом, у ребенка обнаружен полный симптомокомплекс синдрома Фанкони (Де Тони–Дебре–Фанкони) в сочетании с

характерными изменениями роговицы, что позволило установить диагноз инфантильной формы нефропатического цистиноза. Девочке проводится коррекция гипокалиемии препаратом калий-нормин и коррекция гипофосфатемии двухосновным фосфатом калия 0,5 г в день в 5 приемов, коррекция ацидоза бикарбонатом натрия 1 г/сут, лечение рахита α -кальцидолом 1 мкг в день, лечение анемии рекомбинантным эритропоэтином и препаратами железа. На этом фоне удалось добиться нормализации уровня фосфатов и повышения бикарбонатов, поддерживать калий на уровне 4–4,5 ммоль/л. Улучшился мышечный тонус и моторная функция, прибавила в весе, однако сохраняется выраженная анемия и наблюдается прирост уровня сывороточного креатинина до 100 мкмоль/л, что свидетельствует о более тяжелом варианте болезни, чем в первом случае – с более быстрым прогрессированием почечной недостаточности.

Таким образом, в нашем сообщении мы приводим данные о редком, возможно первом случае цистиноза в России, который подтвержден с помощью генетического исследования. Принимая во внимание встречаемость этого заболевания в экономически развитых странах (1 на 200 000 новорожденных) и рождаемость в России (около 2 миллионов новорожденных за последний год), можно предполагать, что больных с данной патологией в нашей стране должно быть значительно больше. Диагноз цистиноза можно заподозрить у детей с отставанием в физическом развитии, которое наблюдается с 6-месячного возраста и проявляется проксимальной тубулярной дисфункцией и отложением кристаллов в роговице. Диагноз подтверждается определением высокой концентрации цистина в лейкоцитах и/или с помощью генетического исследования. Своевременное установление диагноза и немедленное начало терапии цистеамином (к сожалению, отсутствующим на отечественном фармацевтическом рынке) имеют решающее значение для прогноза заболевания и судьбы пациентов.

Авторы выражают глубокую признательность за помощь в обследовании пациентов генетику М. Ценкеру (M. Zenker, Institute of Human Genetics, University of Erlangen-Nuremberg, Erlangen, Germany), проводившему молекулярное исследование *CTNS*, врачам ГУЗ ОДКБ г. Оренбурга А.А. Пахмутовой и Н.Г. Кувайцевой, офтальмологу НЦЗД РАМН Н.А. Карагуляна.

Литература

1. Anikster Y, Lucero C, Guo J, Huizing M, Shotelersuk V, Bernardini I, McDowell G, Iwata F, Kaiser-Kupfer MI, Jaffe R, Thoenes J, Schneider JA, Gabl WA. Ocular non-nephropathic cystinosis: clinical, biochemical, and molecular correlations. *Pediatr Res* 2000; 47: 17–23.
2. Attard M, Jean G, Forestier L, Cherqui S, van't Hoff W, Broyer M, Antignac C, Town M. Severity of phenotype in cystinosis varies with mutations in the *CTNS* gene: predicted effect on the model of cystinosis. *Hum Mol Genet* 1999; 8: 2507–2514.
3. Bercu BB, Orloff S, Schulman JD. Pituitary resistance to thyroid hormone in cystinosis. *J Clin Endocrinol Metab* 1980; 51: 1262–1268.
4. Bernardini I, Rizzo WB, Dalakas M, Bernar J, Gabl WA. Plasma and muscle free carnitine deficiency due to renal Fanconi syndrome. *J Clin Invest* 1985; 75: 1124–1130.
5. Broyer M, Gubler M. Cystinosis, from Oxford Textbook of Clinical Nephrology, 3rd Edition. Oxford University Press 2005; 2367–2373.
6. Burke JR, El-Bishti MM, Maisey MN, Chantler C. Hypothyroidism in children with cystinosis. *Arch Dis Child* 1978; 53: 947–951.
7. Busuttil DP, Liu Yin JA. The bone marrow in hereditary cystinosis. *Br J Haematol* 2000; 111: 385.
8. Gabl WA. Cystinosis coming of age. *Adv Pediatr* 1986; 33: 95–126.
9. Gabl WA. Early oral cysteamine therapy for nephropathic cystinosis. *Eur J Pediatr* 2003; 162 (Suppl. 1): S38–41.
10. Gabl WA, Bashan N, Tietze F, Schulman JD. Lysosomal cystine counter-transport in heterozygotes for cystinosis. *Am J Hum Genet* 1984; 36: 77–82.
11. Gabl WA, Kaiser-Kupfer MI. Complications of nephropathic cystinosis after renal failure. *Pediatr Nephrol* 1987; 1: 260–268.
12. Gabl WA, Reed GF, Thoenes JG, Schulman JD, Rizzo WB, Jonas AJ, Denman DW, Schlesselman JJ, Corden BJ, Schneider JA. Cysteamine therapy for children with nephropathic cystinosis. *N Engl J Med* 1987; 316: 971–977.
13. Gabl WA, Schneider JA, Schulman JD, Thoenes JG, Reed GF. Predicted reciprocal serum creatinine at age 10 years as a measure of renal function in children with nephropathic cystinosis treated with oral cysteamine. *Pediatr Nephrol* 1990; 4: 129–135.
14. Gabl WA, Tietze F. Lysosomal cystine transport in cystinosis variants and their parents. *Pediatr Res* 1987; 21: 193–196.
15. Gabl WA, Thoenes JG, Schneider JA. Cystinosis. *N Engl J Med* 2002; 347: 111–121.
16. Gabl WA, Thoenes JG, Schneider JA, O'Regan S, Kaiser-Kupfer MI, Kuwabara T. Cystinosis: progress in a prototypic disease. *Ann Intern Med* 1988; 109: 557–569.
17. Kalatzis V, Antignac C. Cystinosis: from gene to disease. *Nephrol Dial Transplant* 2002; 17: 1883–1886.
18. Kalatzis V, Cherqui S, Antignac C, Gasnier B. Cystinosis, the protein defective in cystinosis, is a H⁺-driven lysosomal cystine transporter. *EMBO J* 2001; 20: 5940–5949.
19. Kimonis VE, Troendle J, Rose SR, Yang ML, Markello TC, Gabl WA. Effects of early cysteamine therapy on thyroid function and growth in nephropathic cystinosis. *J Clin Endocrinol Metab* 1995; 80: 3257–3261.
20. Kleta R, Anikster Y, Lucero C, Shotelersuk V, Huizing M, Bernardini I, Park M, Thoenes J, Schneider J, Gabl WA. *CTNS* mutations in African American patients with cystinosis. *Mol Genet Metab* 2001; 74: 332–337.
21. Kleta R, Bernardini I, Ueda M, Varade WS, Phornphutkul C, Krasnewich D, Gabl WA. Long-term follow-up of well treated nephropathic cystinosis patients. *J Pediatr* 2004; 145: 555–560.
22. Kleta R, Kaskel F, Dobil R, Goodyer P, Guay-Woodford LM, Harms E, Ingelfinger JR, Koch V, Langman CB, Leonard MB, Mannion RB, Sarwal M, Schneider JA, Skovby F, Sonies BC, Thoenes JG, Trauer DA, Gabl WA. NIH Office of Rare Diseases. First NIH/Office of Rare Diseases Conference on cystinosis: past, present, and future. *Pediatr Nephrol* 2005; 20: 452–454.
23. Koizumi F, Koeda T, Wakaki K, Matsumoto M, Kobashi K, Akao T, Fukase M. Cystinosis with marked atrophy of the kidneys and thyroid. Histological and ultrastructural studies in an autopsy case. *Acta Pathol Jpn* 1985; 35: 145–155.
24. Langlois V, Geary D, Murray L, Champoux S, Hébert D, Goodyer P. Polyuria and proteinuria in cystinosis have no impact on renal transplantation. A report of the North American Pediatric Renal Transplant Cooperative Study. *Pediatr Nephrol* 2000; 15: 7–10.
25. Leutchenko EN, van Dael CM, de Graaf-Hess AC, Wilmer MJ, van den Heuvel LP, Monnens LA, Blom HJ. Strict cysteamine dose regimen is required to prevent nocturnal cystine accumulation in cystinosis. *Pediatr Nephrol* 2006; 21 (1): 110–113.
26. Lucky AW, Howley PM, Megyesi K, Spielberg SP, Schulman JD. Endocrine studies in cystinosis: compensated primary hypothyroidism. *J Pediatr* 1977; 91: 204–210.
27. Maboney CP, Striker GE. Early development of the renal lesions in infantile cystinosis. *Pediatr Nephrol* 2000; 15: 50–56.
28. Manz F, Gretz N. Progression of chronic renal failure in a historical group of patients with nephropathic cystinosis. European Collaborative Study on Cystinosis. *Pediatr Nephrol* 1994; 8: 466–471.
29. Markello TC, Bernardini IM, Gabl WA. Improved renal function in children with cystinosis treated with cysteamine. *N Engl J Med* 1993; 328: 1157–1162.
30. McDowell GA, Town MM, van't Hoff W, Gabl WA. Clinical and molecular aspects of nephropathic cystinosis. *J Mol Med* 1998; 76: 295–302.
31. McGowan-Jordan J, Stoddard K, Podolsky L, Orrbine E, McLaine P, Town M, Goodyer P, MacKenzie A, Heick H. Molecular ana-

lysis of cystinosis: probable Irish origin of the most common French Canadian mutation. *Eur J Hum Genet* 1999; 7: 671–678.

32. *Middleton R, Bradbury M, Webb N, O'Donoghue D, Van't Hoff W.* Cystinosis. A clinico-pathological conference. «From toddlers to twenties and beyond» Adult-Paediatric Nephrology Interface Meeting, Manchester 2001. *Nephrol Dial Transplant* 2003; 18: 2492–2495.

33. *Pabico R.C., Panter B.J., McKenna B.A., Bryson M.F.* Glomerular lesions in patients with late-onset cystinosis with massive proteinuria. *Ren Physiol* 1980; 3: 347–354.

34. *Ray T.L., Tobias J.D.* Perioperative care of the patient with nephropathic cystinosis. *Paediatr Anaesth* 2004; 14: 878–885.

35. *Scriver C., Beaudet A., Sly W., Valle D.* The metabolic and molecular bases of inherited disease. 8th edn. McGraw-Hill 2001; 5085–5101.

36. *Sbotetersuk V., Larson D., Anikster Y., McDowell G., Lemons R., Bernardini I., Guo J., Thoene J., Gabl W.A.* CTNS mutations in an American-based population of cystinosis patients. *Am J Hum Genet* 1998; 63: 1352–1362.

37. *Sonies B.C., Almajid P., Kleta R., Bernardini I., Gabl W.A.* Swallowing dysfunction in 101 patients with nephropathic cystinosis: benefit of long-term cysteamine therapy. *Medicine (Baltimore)* 2005; 84: 137–146.

38. *Theodoropoulos D.S., Krasnewich D., Kaiser-Kupfer M.I., Gabl W.A.* Classic nephropathic cystinosis as an adult disease. *JAMA* 1993; 270: 2200–2204.

39. *Theodoropoulos D.S., Shawker T.H., Heinrichs C., Gabl W.A.* Medullary nephrocalcinosis in nephropathic cystinosis. *Pediatr Nephrol* 1995; 9: 412–418.

40. *Thoene J.G.* Cysteamine treatment of nephropathic cystinosis. *Prog Clin Biol Res* 1983; 127: 125–131.

41. *Thoene J., Lemons R., Anikster Y., Mullet J., Paelicke K., Lucero C., Gabl W., Schneider J., Shu S.G., Campbell H.T.* Mutations of CTNS causing intermediate cystinosis. *Mol Genet Metab* 1999; 67: 283–289.

42. *Town M., Jean G., Cherqui S., Attard M., Forestier L., Whitmore S.A., Callen D.F., Gribowal O., Broyer M., Bates G.P., van't Hoff W., Antignac C.A.* Novel gene encoding an integral membrane protein is mutated in nephropathic cystinosis. *Nat Genet* 1998; 18: 319–324.

43. *Tsilou E.T., Rubin B.I., Reed G., Caruso R.C., Iwata F., Balog J., Gabl W.A., Kaiser-Kupfer M.I.* Nephropathic cystinosis: posterior segment manifestations and effects of cysteamine therapy. *Ophthalmology* 2006; 113: 1002–1009.

44. *Tsilou E.T., Rubin B.I., Reed G.F., Iwata F., Gabl W., Kaiser-Kupfer M.I.* Age-related prevalence of anterior segment complications in patients with infantile nephropathic cystinosis. *Cornea* 2002; 21: 173–176.

45. *Wong V.G.* Ocular manifestations in cystinosis. *Birth Defects Orig Arctic Ser* 1976; 12: 181–186.

46. *Wübl E., Haffner D., Offner G., Broyer M., van't Hoff W., Mebls O.* European Study Group on Growth Hormone Treatment in Children with Nephropathic Cystinosis. Long-term treatment with growth hormone in short children with nephropathic cystinosis. *J Pediatr* 2001; 138: 880–887.

47. *Zimakas P.J., Sharma A.K., Rodd C.J.* Osteopenia and fractures in cystinotic children post renal transplantation. *Pediatr Nephrol* 2003; 18: 384–390.